

# ГЛАВА 7

## «Сухой» глаз

Определения 205  
Физиология 205  
Классификация 206

Клинические проявления 207  
Специальные исследования 208  
Лечение 211

### Определения

«Сухой» глаз возникает при недостаточной слезопродукции, что приводит к нестабильности слезной пленки и патологии переднего отрезка глаза.

- 1. Сухой кератоконъюнктивит (СК)** возникает в глазах с любой степенью сухости.
- 2. Ксерофтальмия** проявляется сухостью глаза вследствие дефицита витамина А.
- 3. Ксероз** характерен для глаз с высокой степенью сухости со склонностью к кератинизации и конъюнктивальному рубцеванию.
- 4. Синдром Sjögren** — аутоиммунный воспалительный процесс, которому обычно сопутствует сухость глаза.

### Физиология

#### Состав слезной пленки

Слезная пленка имеет 3 слоя (рис. 7.1).

- 1. Липидный** слой секретируется мейбомиевыми железами.
- 2. Водный** слой секретируется слезными железами.
- 3. Муциновый** слой продуцируют только бокаловидные клетки конъюнктивы.

#### Распределение слезной пленки

Слезная пленка распределяется по поверхности глаза благодаря рефлекторным мигательным движениям. Для эффективного распределения слезной пленки необходимо сочетание трех факторов.

- Нормальный мигательный рефлекс.
- Контакт между поверхностью глаза и веками.
- Нормальный роговичный эпителий.

#### Внешний липидный слой

##### 1. Состав

- Поверхностная фосфолипидная фракция, за которой следуют водно-муциновый слой и слой,

состоящий из восковидных холестериновых жиров и триглицеридов.

- Поверхностные липиды объединяются в липокалины, привлекающие водный компонент. Липиды являются небольшими белковыми молекулами, обладающими способностью связывать гидрофобные молекулы и повышать вязкость слезной жидкости.
  - Движение век во время мигания необходимо для высвобождения липидов железами. При частом мигании липидный слой утолщается, при редком мигании — истончается.
- ##### 2. Функции
- Задерживает испарение водного слоя и поддерживает толщину слезной пленки.
  - Понижает поверхностное натяжение, способствуя лучшему распределению слезной пленки.
  - Дефицит этого слоя приводит к «сухому» глазу вследствие повышенной испаряемости слезной жидкости.

#### Средний водный слой

##### 1. Секреция

- Основные слезные железы вырабатывают примерно 95% водного компонента слезной жидкости, а дополнительные слезные железы Krause и Wolfring — остальные 5%.
- Слезопродукция может быть основной (постоянной) и носить более выраженный рефлекторный компонент. Последний возникает в ответ на роговичную и конъюнктивальную сенсорную стимуляцию, разрыв слезной пленки и воспалительный процесс с вовлечением V ЧН. Рефлекторная слезопродукция снижается под действием местной анестезии, во время сна и может увеличиваться на 500% в ответ на раздражение.

##### 2. Состав

- Вода, электролиты, растворимый муцин и белки.
- Продукция факторов, образующихся слезными железами, увеличивается в ответ на повреждение.

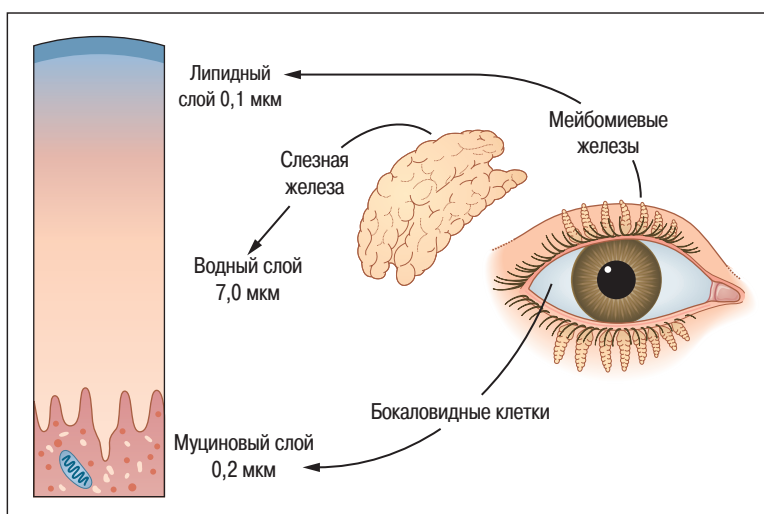


Рис. 7.1 Три слоя слезной пленки

- Провоспалительные интерлейкины, цитокины, накапливающиеся во время сна, когда слезопродукция снижена.

### 3. Функции

- Доставка кислорода к эпителию роговицы.
- Антибактериальная защита благодаря наличию в слезной жидкости белков типа IgA, лизоцима и лактоферрина.
- Вымывание инородных тел, вредных агентов и продуктов воспаления
- Обеспечение ровной оптической поверхности путем выравнивания мельчайших неровностей передней поверхности роговицы.

### Внутренний муциновый слой

#### 1. Состав

- Муцин является гликопротеином с высоким молекулярным весом, который может быть трансмембранным или секреторным.
- Секреторный муцин бывает гелеобразным и растворимым. Он секретируется бокаловидными клетками конъюнктивы и слезными железами.
- Поверхностные эпителиальные клетки роговицы и конъюнктивы продуцируют трансмембранный муцин, являющийся разновидностью гликокаликса — межклеточного вещества.
- Окраска бенгальским розовым указывает на отсутствие трансмембранного и гелеподобного муцина, оставляющего клетки поверхностного эпителия незащищенными. Нормальное прилегание слезной пленки предохраняет эпителий роговицы от повреждения.

#### 2. Функции

- Увлажнение роговичного эпителия путем преобразования его гидрофобной поверхности в гидрофильную.
- Смазывание.

**NB** Дефицит муцинового слоя может возникнуть как при недостатке водного слоя, так и при повышенной испаряемости слезной жидкости. Повреждение бокаловидных клеток возникает при рубцующихся конъюнктивитах, дефиците витамина А, химических ожогах, токсическом действии медикаментов.

### Регуляция слезной пленки

#### 1. Гормональная

- Андрогены являются основными гормонами, регулирующими продукцию липидов.
- Эстрогенные и прогестероновые рецепторы конъюнктивы и слезной железы необходимы для нормального функционирования этих тканей.

**2. Нервные** волокна располагаются рядом со слезными железами и бокаловидными клетками и стимулируют их секрецию.

### Механизм заболевания

Воспаление конъюнктивы и добавочных желез имеется у 80% пациентов с СК и может быть причиной синдрома «сухого» глаза, его персистирования и развития. При воспалении показано рациональное применение стероидной терапии. Гиперосмолярность также может стать причиной этого заболевания и способна вызвать повреждение роговичного эпителия.

### Классификация

Обычно используют классификацию, учитывающую механизм нарушений: синдром Sjögren (табл. 7.1) или поп-Sjögren (табл. 7.2), повышение испарения слезной жидкости как причины СК (табл. 7.3), хотя эти состояния не исключают друг друга.

Таблица 7.1 Классификация СК

**Гипосекреторный**

- Синдром Sjögren
- Non-Sjögren

**Повышенное испарение**

- Дисфункция мейбомиевых желез
- Инсоляция
- Недостаток мигательных движений
- Ношение контактных линз
- Факторы внешней среды

**Синдром Sjögren**

Синдром Sjögren — системное аутоиммунное заболевание, проявляющееся лимфоцитарной инфильтрацией экзокринных желез и слизистых оболочек, приводящей к вторичному снижению секреции, нарушению слезной пленки. Основными проявлениями являются СК, «сухой» глаз с ощущениями сухости во рту (*xerostomia*).

**NB** Своевременное выявление ассоциированного заболевания снижает риск развития кератитов, склеритов и угрожающих жизни системных васкулитов.

**1. Диагностические критерии****а) симптоматические**

- Офтальмологические симптомы или использование заместителей слезы.
- Сухость во рту, увеличение малых слюнных желез, частое потребление жидкости.

**б) объективные**

- Объективные признаки СК (см. далее).
- Изменения малых слюнных желез по данным биопсии слизистой губы.
- Выявление нарушения слюноотделения на сialogрафии и скинтиграфии.
- Положительные лабораторные тесты на антинуклеарные антитела, ревматоидный фактор.

**2. Первичный** синдром Sjögren характеризуется общими проявлениями: артралгией, миалгией, утомляемостью (см. главу 24). Для диагностики необходимо получить положительные результаты гистологических и серологических исследований, включая 4 (или 3 из 4) объективных критерия.

**3. Вторичный** синдром Sjögren связан с такими системными аутоиммунными нарушениями, как РА, СКВ, склеродермия, дерматомиозит и полимиозит, смешанные соединительнотканые нарушения, рецидивирующий полихондрит и первичный цирроз печени. Для диагностики и подтверждения заболевания требуются 2 объективных критерия.

**NB** Критериями исключения синдрома Sjögren являются гепатит, ВИЧ-инфекция, облучение области головы и шеи, лимфома, саркоидоз, реакция организма при трансплантации, использование антихолинергических препаратов.

Таблица 7.2 Причины non-Sjögren СК

**1. Первичная гипосекреция, связанная с возрастом****2. Деструкция слезной железы**

- Опухоль
- Воспаление (например, псевдоопухоль или саркоидоз)

**3. Отсутствие или уменьшение ткани слезной железы**

- Хирургическое удаление
- Врожденное (редко)

**4. Рубцы конъюнктивы с обструкцией протоков слезной железы**

- Химические ожоги
- Рубцующий пемфигоид
- Синдром Stevens–Johnson
- Последствия трахомы

**5. Неврологические нарушения с потерей чувствительных и двигательных рефлексов**

- Семейная вегетодистония (синдром Riley–Day)
- Болезнь Parkinson
- Сниженная чувствительность после кераторефракционной хирургии или ношения контактных линз может содействовать «сухому» глазу

**6. Дефицит витамина А**

Таблица 7.3 Причины СК, связанные с нарушением испарения слезной жидкости

**1. Дисфункция мейбомиевых желез**

- Задний блефарит
- Розацеа
- Атопический кератоконъюнктивит
- Врожденное отсутствие мейбомиевых желез

**2. Лагофтальм**

- Выраженный проптоз
- Паралич лицевого нерва
- Рубцевание век
- Последующая блефаропластика

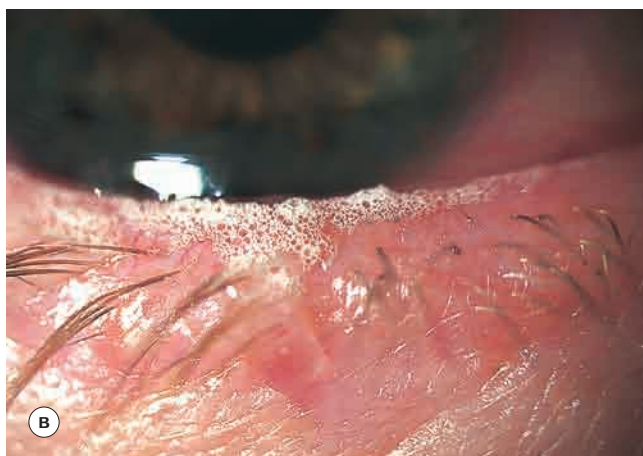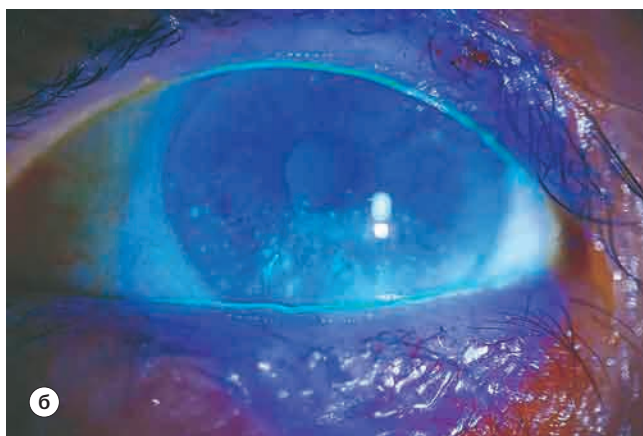
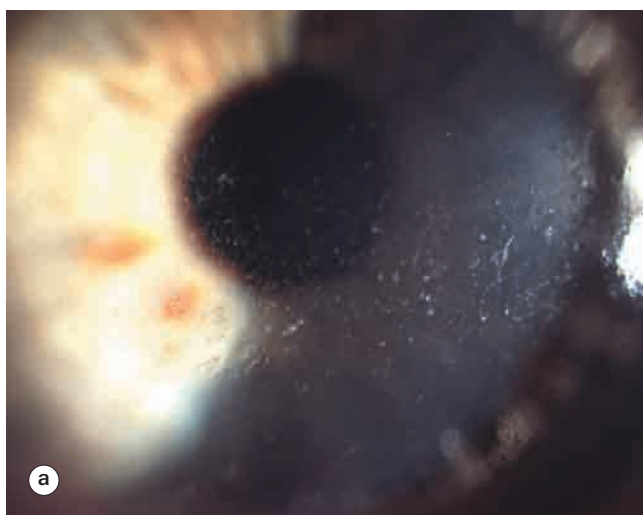
**3. Смешанные**

- Ношение контактных линз
- Факторы внешней среды (например, кондиционирование)

**Клинические проявления****Симптомы**

Наиболее распространенные симптомы — ощущения сухости, жжения, инородного тела, которые усиливаются в течение дня. Также характерны слизистое нитчатое отделяемое, непостоянное «затуманивание» и покраснение век. Пациенты отмечают недостаток эмоциональных слез или неадекватный ответ на раздражитель.

**NB** Признаки СК усиливаются под воздействием внешних факторов, ускоряющих испарение слезной жидкости (например, кондиционирование, ветер, центральное отопление) или при длительном чтении, когда частота мигательных движений уменьшается.



**Рис. 7.2** Патология слезной пленки при «сухом» глазе: (а) слизистые включения; (б) тонкий краевой слезный мениск и точечные эрозии, окрашенные флюоресцеином; (с) пенное отделяемое по краю века

### Признаки

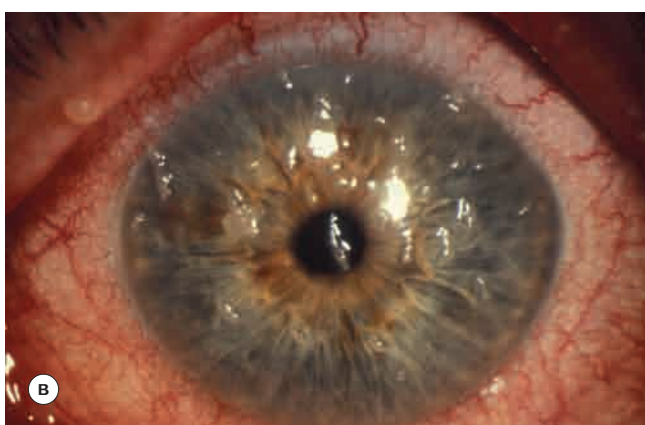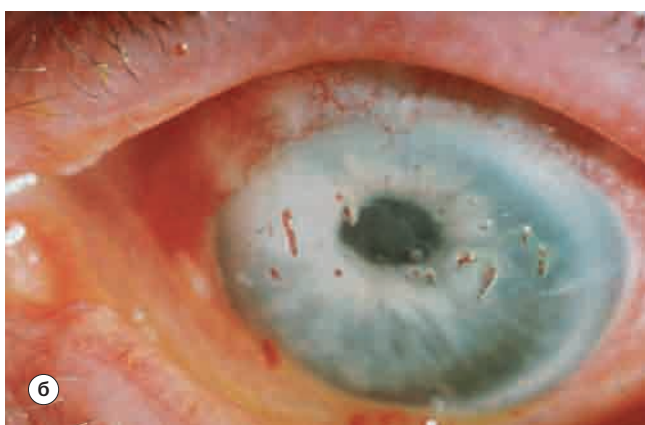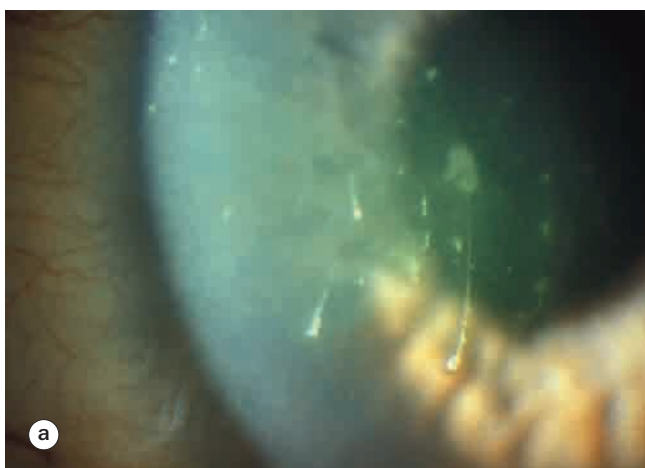
- 1. Задний блефарит** и дисфункция мейбомиевых желез.
- 2. Конъюнктив** может иметь легкую степень ороговеения и покраснения.
- 3. Слезная пленка**
  - В нормальном глазу при разрыве слезной пленки муциновый слой смешивается с липидным, но при этом быстро вымывается. В «сухом» глазу липидный слой, смешанный с муциновым, накапливается в слезной пленке в виде частиц, которые смещаются при мигательных движениях (рис. 7.2а).
  - Краевой слезный мениск — мера объема водного слоя в слезной пленке. В нормальном глазу мениск имеет высоту около 1 мм, в то время как в «сухом» глазу он истончается (рис. 7.2б) или исчезает.
  - Пенное отделяемое в слезной пленке или по краю века появляется при дисфункции мейбомиевых желез (рис. 7.2с).
- 4. Роговица**
  - На нижней и межпальпебральной частях роговицы возникают точечные эпителиальные эрозии, окрашиваемые флюоресцеином (см. рис. 7.2б).
  - Нити состоят из слизистых тяжей, выстланных эпителием, которые прикрепляются одним концом к поверхности роговицы (рис. 7.3а) и хорошо видны при окраске бенгальским розовым (рис. 7.3б).
  - Слизистые бляшки — полупрозрачные, немного выступающие образования беловато-серого цвета различных размеров. Они состоят из слизи, эпителиальных клеток и белково-липидных компонентов, обычно их выявляют вместе с роговичными нитями (рис. 7.3с).
- 5. Осложнениями** в тяжелых случаях могут быть поверхностная неоваскуляризация роговицы, разрыв эпителия, расплавление (рис. 7.4а) и перфорация роговицы и бактериальный кератит (рис. 7.5.б).

### Специальные исследования

Целью исследования является правильная постановка диагноза «сухого» глаза или его подтверждение. К сожалению, нет прямой корреляции между повторением симптомов и повторными результатами тестов. Точность результатов исследования повышается по мере возрастания тяжести симптомов «сухого» глаза. С помощью тестов определяют следующие параметры.

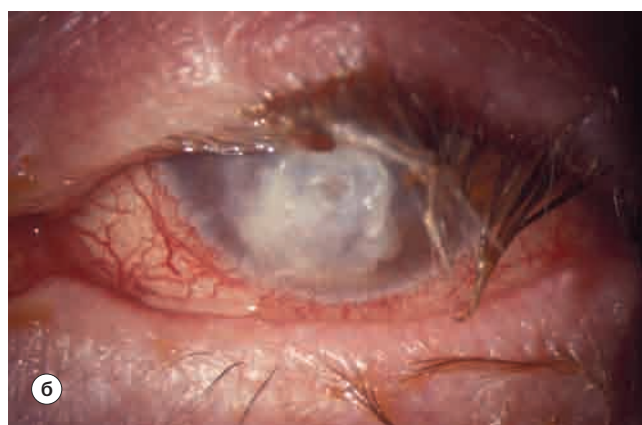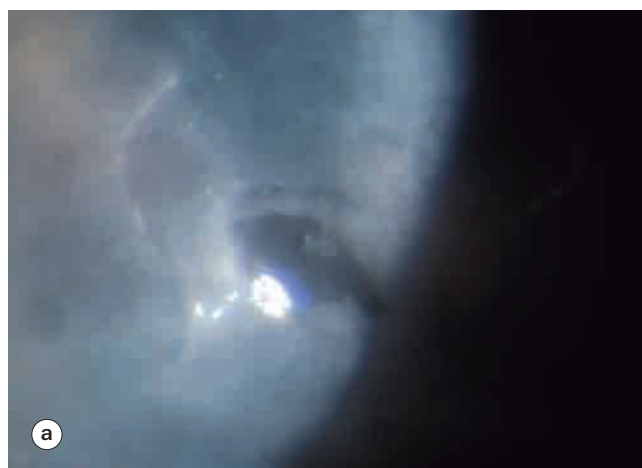- Стабильность слезной пленки (время разрыва).
- Продукция слезной жидкости (тест Schirmer, осмолярность слезной жидкости, освобождение конъюнктивальной полости от флюоресцеина).
- Нарушение поверхности глаза (окрашивание роговицы и импрессионная цитология).





**Рис. 7.3** Нитчатый кератит: (а) несколько тонких нитей; (б) нити окрашенные бенгальским розовым; (с) нити и слизистые бляшки (представлено S.Tuft — рис. а, с; W. Wykes — рис. b)

**NB** Тесты, позволяющие оценить повышенное испарение слезной жидкости при «сухом» глазе, не существуют, поэтому предварительной причиной этого нарушения считают дисфункцию мейбомиевых желез. Диафаноскопия хряща век дает возможность оценить их состояние и функцию.



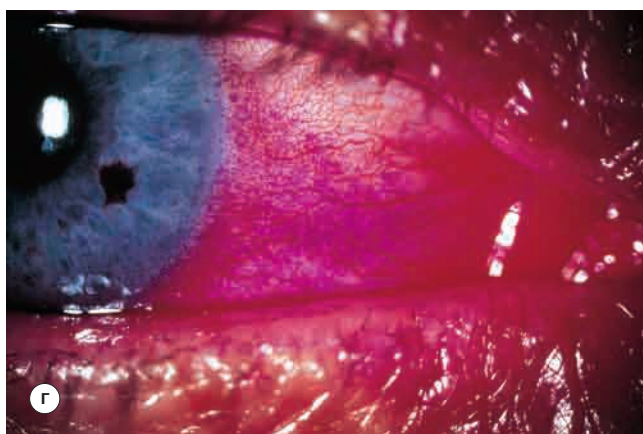
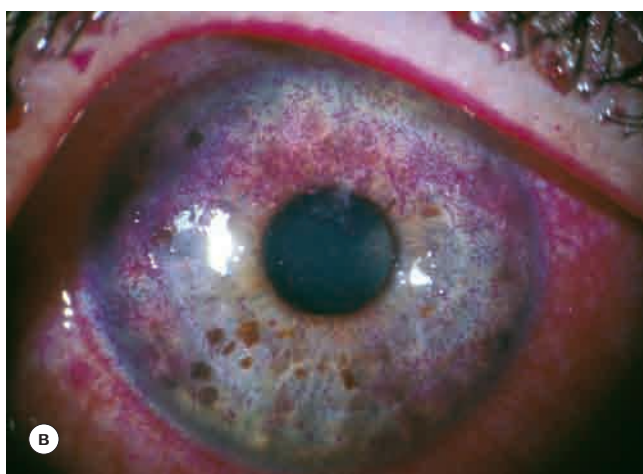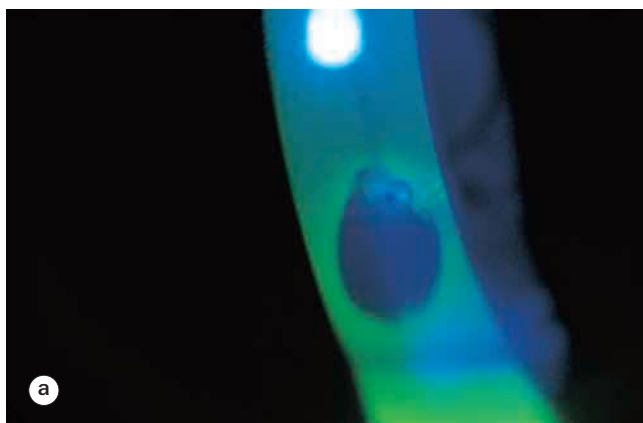
**Рис. 7.4** Тяжелые осложнения роговицы при «сухом» глазе: (а) расплавление; (б) бактериальная инфекция (предоставлено S. Tuft)

Предлагается выполнять тесты в следующем порядке, т.к. бумажный фильтр при тесте Schirmer может окрасить и слегка повредить поверхность глаза.

#### **Время разрыва слезной пленки**

При недостатке водного слоя и заболеваниях мейбомиевых желез время разрыва слезной пленки имеет некоторые отклонения. Измерения проводят следующим образом:

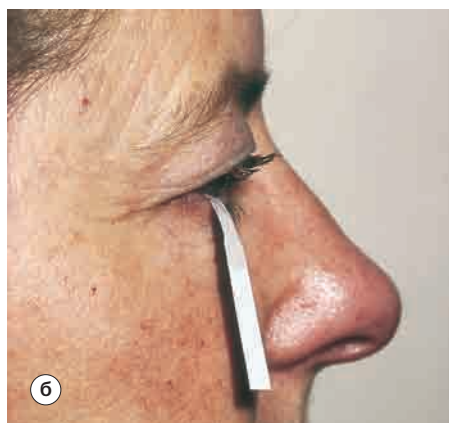- инстиллируют в нижний конъюнктивальный свод 2% раствор флюоресцеина (или используют бумажный фильтр, пропитанный флюоресцеином);
- пациента просят мигнуть несколько раз;
- слезную пленку исследуют в широком срезе щелевой лампы с кобальтовым синим фильтром. Через некоторое время в окрашенной флюоресцеином слезной пленке появляются черные пятна или линии, что указывает на формирование сухих участков (рис. 7.5а);
- учитывают время между последним миганием и появлением первых беспорядочно расположенных сухих участков. Время их появления менее 10 сек — отклонение от нормы.



**NB** Появление сухих участков в одном и том же месте скорее указывает на особенности роговичной поверхности (например, нарушения соединительнотканного слоя под эпителием), чем на нестабильность слезной пленки.

### Тест Schirmer

Тест Schirmer обычно применяют для оценки слезопродукции. Тест заключается в измерении увлажнен-



**Рис. 7.5** Диагностические тесты при «сухом» глазе: (а) разрыв слезной пленки; сухое пятно в слезной пленке, окрашенной флюоресцеином; (б) тест Schirmer; (с) окраска роговицы бенгальским розовым; (д) окраска конъюнктивы бенгальским розовым (предоставлено S. Tuft — рис. с)

ной части специальных бумажных фильтров шириной 5 мм и длиной 35 мм (№ 41 Whatman). Тест можно выполнить под местной анестезией и без нее. Теоретически при проведении теста с анестезией (Schirmer 1) измеряют основную секрецию, а без анестетика и с назальной стимуляцией (Schirmer 2) измеряют основную и рефлекторную слезопродукцию. В практике местная анестезия уменьшает рефлекторную секрецию, но не устраняет ее полностью. Тест проводят следующим образом:

- аккуратно убирают имеющуюся слезу. Под местной анестезией слезу можно удалить через нижний свод бумажным фильтром;
- бумажный фильтр, согнутый на расстоянии 5 мм от одного конца, помещают в конъюнктивальную полость между средней и наружной третями нижнего века, не касаясь роговицы и ресниц (рис. 7.5b);
- пациента просят закрыть глаза;
- через 5 мин фильтр удаляют и измеряют длину увлажненного участка;
- увлажненный участок размером менее 10 мм через 5 мин без анестезии и менее 6 мм с анестезией указывает на отклонение.

**NB** Результаты могут быть переменными. Тест Schirmer не должен являться единственным критерием подтверждения диагноза «сухого» глаза, но при повторяемости результатов на это следует обратить внимание.

### Окрашивание поверхности глаза

**1. Флюоресцеин** является индикатором повреждений роговичного и конъюнктивального эпителия. При выраженном «сухом» глазе окрашивание флюоресцеином затрудняется, поэтому добавляют несколько капель физиологического раствора в нижний конъюнктивальный свод.

**2. Бенгальский розовый** используют для окраски нежизнеспособных эпителиальных клеток и муцина. Роговичные нити и инфильтраты окрашиваются интенсивнее и хорошо визуализируются в бескрасном фильтре. В процессе окрашивания используют 1% раствор бенгальского розового или бумажный фильтр, пропитанный этим раствором.

**NB** Раствор бенгальского розового может вызвать длительное раздражение глаза, особенно при выраженном СК. Для уменьшения раздражения можно использовать небольшое количество капель физиологического раствора, после этого можно инстиллировать местный анестетик.

- 3. Оценка** окрашивания, позволяющая подтвердить диагноз.
- Межпальпебральное окрашивание роговицы и конъюнктивы в основном бывает при дефиците водного слоя (рис. 7.5с, d).
  - Окрашивание конъюнктивы сверху указывает на верхний лимбальный кератоконъюнктивит.
  - Окрашивание роговицы и конъюнктивы внизу часто наблюдают у пациентов с блефаритами.

## Другие тесты

В клинической практике иногда используют следующие тесты.

- 1. Клиренс-флюоресцеиновый тест** (индекс слезопродукции) заключается в помещении 5 мкл флюоресцеина на поверхность глаза и измерении с интервалами в 1, 10, 20 и 30 мин окрашенной части бумажного фильтра Schirmer, помещенного за нижний край века. Наличие флюоресцеина на бумажной полоске можно рассмотреть при синем светофильтре, сравнить со стандартной шкалой либо использовать флюорофотометрию. В норме показатель снижается до нуля через 20 мин. Задержку клиренса наблюдают при синдроме «сухого» глаза.
- 2. Лактоферрин** — основной белок, секретируемый слезными железами. Низкую концентрацию лактоферрина в слезной жидкости выявляют при синдроме Sjögren и других патологических состояниях слезной железы. Существуют коммерчески доступные методы определения количества лактоферрина в жидкостях организма.
- 3. Тест с нитью, прокрашенной феноловым красным**, похож на тест Schirmer, но занимает меньше времени. Нить одним концом помещают за нижнее веко и через 15 сек измеряют ее увлажненную часть (желтый цвет нити становится красным), результат менее 6 мм указывает на отклонение от нормы.
- 4. Менискометрия** — измерение высоты нижнего краевого мениска.
- 5. Осмолярность слезной пленки.**
- 6. Импрессионная цитология** измеряет количество бокаловидных клеток.

## Лечение

«Сухой» глаз — практически неизлечимая патология. Лечение направлено на смягчение симптомов и предотвращение повреждения поверхности роговицы. Выбор лечения зависит от выраженности симптомов и включает один либо несколько из следующих методов отдельно или в комбинации.

### Информирование пациента

- пропуск перевода
- Исключение применения токсических препаратов, устранение факторов окружающей среды, прекращение по возможности местного лечения препаратами с потенциально токсическим воздействием.
- Контроль за окружающей средой на рабочем месте.
- Объяснение пациенту важности мигательных движений.
- Помощь пациентам с ограниченной физической подвижностью (например, при ревматоидном артрите). Из-за малых размеров флакона с капельницей таким пациентам следует использовать щипцы для надавливания на флакон.
- Отказ по возможности от кераторефракционных лазерных вмешательств.
- Возможная терапия при непереносимости контактных линз.

### Заместители слезы

Заместители слезы имеют относительно простой состав, который уступает составу нормальной слезной пленки по количеству компонентов и сложности структуры (табл. 7.4). Заместители слезы имеют короткий период действия. Принцип их действия основан на замещении водной фракции слезной пленки. Заместителей муцина не существует, а парафин лишь приближается по эффекту к липидам слезной жидкости.

#### 1. Капли и гели

- При слабой выраженности симптомов используют производные целлюлозы.
- Карбомеры удерживаются по краю века и действуют значительно дольше.
- Поливиниловый спирт повышает стабильность слезной пленки, эффективен при дефиците муцинового слоя.
- Гиалуронат натрия ускоряет заживление роговичных и конъюнктивальных повреждений.
- Собственную сыворотку пациента применяют в особо тяжелых случаях.
- Повидон и хлорид натрия.

#### 2. Мази, содержащие вазелин, применяют перед сном.

**NB** Консерванты являются потенциальным источником токсичности, особенно после проведения окклюзии слезной точки. По возможности следует применять капли без консервантов.



Таблица 7.4 Заместители слезы

Химическая формула	Название	Препарат и производитель	Недостатки
Производные целлюлозы	Карбоксиметилцеллюлоза натрия 1%, капли	Celluvisk (Allegran)	Осадок на ресницах Недостаточное время контакта
	Гидроксипропилметилцеллюлоза, капли	Hypromellose 0,3% (Generic) Hypromellose 0,5% (Isopto Plain-Alcon) Hypromellose 1% (Isopto Alkaline)	
	Гидроксиэтилцеллюлоза 0,44% и хлорид натрия 0,35%, капли	Искусственная слеза (Chauvin)	Короткий срок действия Предельная концентрация консервантов, осадение на ресницах
	Декстран 70 0,1% и гипромеллоза 0,3%, капли	Натуральная слеза (Alcon)	
Карбомеры (полиакриловая кислота)	Карбомер 980 0,2%, гель	Gel Tears (Chauvin), Liposic (B&L), Viscotears (Novartis)	Предельная концентрация консервантов
	Карбомер 974 0,25%, гель	Liquivisk (Allergan)	
Поливиниловый спирт	Поливиниловый спирт (PVA) 1%, капли	Hypotears (Novartis)	
	Поливиниловый спирт (PVA) 1,4%, капли	Sno Tears (Chauvin)	
Повидон	Поливинилпирролидон 5%, капли	Oculotest (Novartis)	
Хлорид натрия	Хлорид натрия 0,9%, капли	Minims Sodium Chloride (Chauvin)	
Гиалуронат натрия	Гиалуронат натрия 0,1% или 0,15%	Vismed Vislube	
Липиды и масла	Мягкий парафин, жидкий парафин, ланолин	Simple (Generic)	
		Lacrilube (Allegran) Lubritears (Alcon)	
Ацетилцистеин (муколитик)	Ацетилцистеин 5% и гипромеллоза 0,35%	Ilube (Alkon)	Жжение

### Муколитические факторы

Ацетилцистеин 5% в каплях (Ilube) 4 раза в день может быть эффективным для пациентов с нитчатым кератитом и инфильтратами, однако может вызвать раздражение после инстиляции. Кроме того, ацетилцистеин имеет неприятный запах и ограниченный срок годности (2 нед). Также может быть полезным удаление омертвевших нитей.

### Окклюзия слезной точки

Окклюзия слезной точки уменьшает отток слезы, сохраняя таким образом собственную слезную жидкость и пролонгируя эффект искусственных слез. Этот способ лечения эффективен для пациентов с выраженным СК, а также у лиц, у которых частое использование местных препаратов не дало положительного результата.

**1. Временная** окклюзия слезной точки достигается введением в слезные каналцы коллагеновой заглушки, которая растворяется в течение 1–2 нед (рис. 7.6а). Одна из основных целей временной окклюзии убедиться в том, что слезотечение не появится после постоянной окклюзии.

- Первоначально закрывают нижние слезные точки и осматривают пациента через 1–2 нед.

- При отсутствии симптомов СК и слезотечения заглушки удаляют из нижних слезных точек и выполняют постоянную окклюзию (см. далее).
- При выраженном СК закрывают верхние и нижние слезные точки.

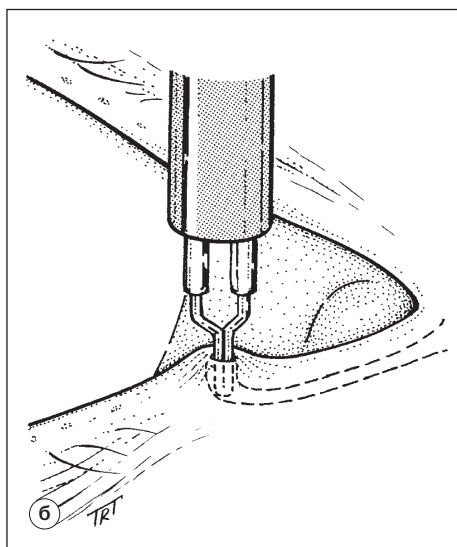
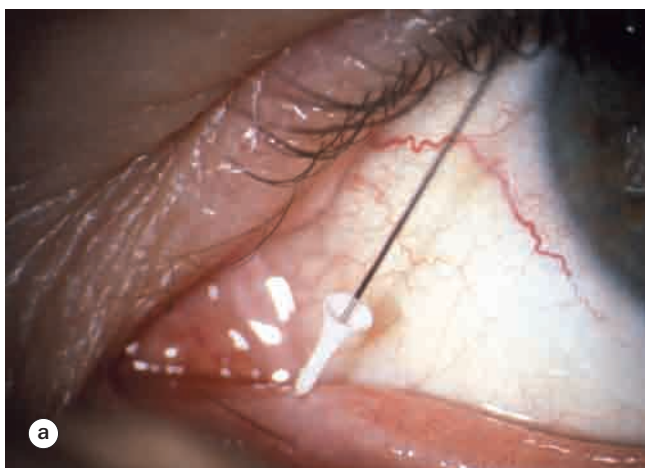
**2. Временная длительная** окклюзия достигается с помощью силиконовых или пролонгированных коллагеновых заглушек, которые растворяются в течение 2–6 мес.

- Проблемами являются выталкивание заглушек, образование и распространение гранулем.
- Часть заглушки, которая проходит в горизонтальной части слезного канала, увидеть невозможно; при возникновении слезотечения ее можно вымыть физиологическим раствором, хотя сделать это не всегда удается.

**3. Постоянную** окклюзию выполняют пациентам с выраженным «сухим» глазом и повторяющимися показателями теста Schirmer в 5 мм и менее, а временная окклюзия не привела к слезотечению. Не следует проводить постоянную окклюзию молодым пациентам, т.к. патология может иметь обратимый характер.

- Постоянную окклюзию выполняют при значительном расширении слезной точки, прижигая слизистую оболочку проксимального края слез-





**Рис. 7.6** Окклюзия слезной точки: (а) введение силиконовой заглушки; (б) прижигание (предоставлено S. Tuft — рис. а)

ного каналца (рис. 7.6б). После успешной окклюзии необходимо наблюдать за признаками реканализации.

- При реканализации диодный лазер менее эффективен, чем при термической коагуляции.

**NB** Все четыре слезные точки нельзя окклюзировать за один этап.

### Противовоспалительные препараты

- 1. Стероиды** в низких дозах местно являются эффективным дополнительным лечением при обострениях. Риск длительного лечения необходимо соотносить с возможной пользой этого лечения.
- 2. Местно циклоспорин (0,05%; 0,1%)** уменьшает воспаление слезной ткани, инициируемое Т-клетками, что увеличивает количество бокаловидных клеток и способствует обратному развитию чешуйчатой метаплазии конъюнктивы.

- 3. Системное применение тетрациклинов** снимает симптомы связанного с СК блефарита и уменьшает количество воспалительных медиаторов в слезной жидкости.

### Контактные линзы

Долговременное ношение контактных линз может увеличить испарение слезной пленки, уменьшить ток слезного ручья и увеличить риск инфекции, однако эти эффекты могут нивелироваться запасом жидкости, находящейся за линзой.

- 1. Низкое содержание воды** у линз НЕМА позволяют их использовать при умеренном «сухом» глазе.
- 2. Силиконовые** линзы не содержат воду и хорошо пропускают кислород, что защищает роговицу при остром дефиците слезной пленки. Скопление различных включений на поверхности линзы может затуманивать зрение и создавать дополнительные проблемы. Целесообразность длительного ношения линз остается сомнительной.
- 3. Газонепроницаемые** жесткие линзы задерживают жидкость на поверхности роговицы и могут использоваться при повышенной сухости глаза.

### Сохранение вырабатываемой слезы

- 1. Снижение комнатной температуры** для минимизации испарения слезной жидкости.
- 2. Увлажнение воздуха в помещении** с помощью специального аппарата часто безрезультатно, т.к. аппарат не способен к существенному увеличению относительной влажности воздуха в помещении. Местное временное увеличение влажности можно достичь ношением специальных защитных очков с влажной камерой или очков с боковыми щитами, что не всегда удобно пациенту.

### Другие варианты лечения

- 1. Тарзорафия** уменьшает площадь испарения слезной жидкости за счет уменьшения межпальпебрального пространства.
- 2. Инъекция токсина *Cl. botulinum*** в орбитальную часть круговой мышцы глаза помогает контролировать блефароспазм при выраженном «сухом» глазе. Инъекция в медиальный угол глаза ограничивает движения век, снижая отток слезной жидкости.
- 3. Прием холинергических препаратов** внутрь, например пилокарпина 5 мг 4 раза в день, уменьшает симптомы «сухого» глаза и ксеростомии у пациентов с синдромом Sjögren.
- 4. Зидовудин** является противовирусным препаратом и может быть эффективным при первичном синдроме Sjögren.
- 5. Трансплантацию подчелюстной железы** проводят при выраженном «сухом» глазе. Операция является чрезвычайно сложной, кроме того, возникает возможность недопустимого содержания слизи в слезной пленке.